

Doknr. i Barium 49301	Dokumentserie su/med	Giltigt fr o m 2021-01-14	Version 1
RUTIN Skafoideumfrakturer - Ortopedisk handläggning av skafoideumfrakturer.ORT			
Innehållsansvarig: Carl Ekholm, Universitetssjukhusö, Läkare ortopedi (carek2); Caroline Stigevall, Underläkare, ST, Läkare ortopedi (carst59)			
Godkänd av: Anna Nilsson, Verksamhetschef, Verksamhetsgemensamt (annni155)			
Denna rutin gäller för: Verksamhet Ortopedi			

Syfte

Att säkerställa standardiserad, evidensbaserad och effektiv handläggning av patienter med misstänkta och konstaterade skafoideumfrakturer.

Arbetsbeskrivning

Samtliga läkare inom ortopedin. Vårdpersonal på akutmottagning, vårdavdelningar, mottagningar samt behandlade arbetsterapeuter och fysioterapeuter.

Ansvar

Sektionschef för traumateamet är ansvarig för att rutinen är känd och följs.

Uppföljning, utvärdering och revision

Innehållsansvarig är ansvarig för uppföljning och revidering. Revidering sker minst en gång vart annat år samt vid behov. Avsteg från rutinen gällande handläggning av patient dokumenteras i patientens journal. Övriga orsaker till avsteg från rutinen rapporteras i MedControlPRO.

Dokumentation

Styrande dokument arkiveras i Barium. Redovisande dokument ska hanteras enligt sjukhusets gällande rutiner för arkivering av allmänna handlingar.

Bakgrund

Skafoideumfraktur är den vanligaste frakturen i karpus och på ortopedien SU handläggs och frakturregistreras ca 90 skafoideumfrakturer årligen hos vuxna, jämfört med ca 700 i riket (1). Incidensen är som högst hos unga män i åldrarna 15–30 år och den vanligaste skademekanismen är fall mot utsträckt hand (2,3). Det är viktigt att skilja mellan låg- och högenergiskada vid skafoideumfrakturer, då en fraktur efter ett högenergitrauma kan vara del i en frakturluxation med omfattande ligamentskador i karpus.

Den vanligaste frakturtypen är midjefrakturen som står för ca 66 % av alla skafoideumfrakturer och de flesta är odilaterade. Fraktur i den distala tredjedelen står för 25 % och fraktur i den proximala tredjedelen står för 5–10 %. Det är viktigt att klassificera frakturtyp då detta styr val av behandling samt ger en mer korrekt prognos (2, 4). En obehandlad eller felbehandlad fraktur kan leda till posttraumatisk artros med dålig rörlighet och svåra smärtor. En reproducerbar och effektiv handläggningsrutin är därför av största vikt.

Anatomi

Skafoideum är ett vridet ben med stor ledyta och är till 80 % täckt med brosk. Det gränsar till 5 andra ben och är rörligast av karpalbenen. Störst rörlighet ses vid extension/flektion, radial/ulnardeviation i handleden. Skafoideum fungerar som en länk som förbinder och stabiliserar den proximala och den distala karpalbensraden (2).

På skafoideum fäster inga senor men benet fixeras av ett antal ligament där det skafolunära ligamentkomplexet, mellan skafoideum och lunatum, anses vara det viktigaste. Volart om skafoideum passerar flexor carpi radialis (FCR) och dorsalt passerar extensor carpi radialis longus och brevis (ECRL, ECRB).

Skafoideum får sin primära blodförsörjning via dorsala och palmara grenar från arteria radialis. Försörjningen är riklig till mellersta och distala skafoideum medan proximala skafoideum enbart försörjs från den dorsala grenen. Proximala frakturer har därför högre risk för pseudoartros och osteonekros och kräver längre behandlingstid (2).

Handläggning av misstänkt skafoideumfraktur

En klinisk undersökning utgör grunden i diagnostiken. Smärta och svullnad radiellt i handledsnivå skall väcka misstanke om skafoideumfraktur. Adekvat undersökning bör innefatta inspektion, palpation och test av funktion. En undersökning ska inkludera:

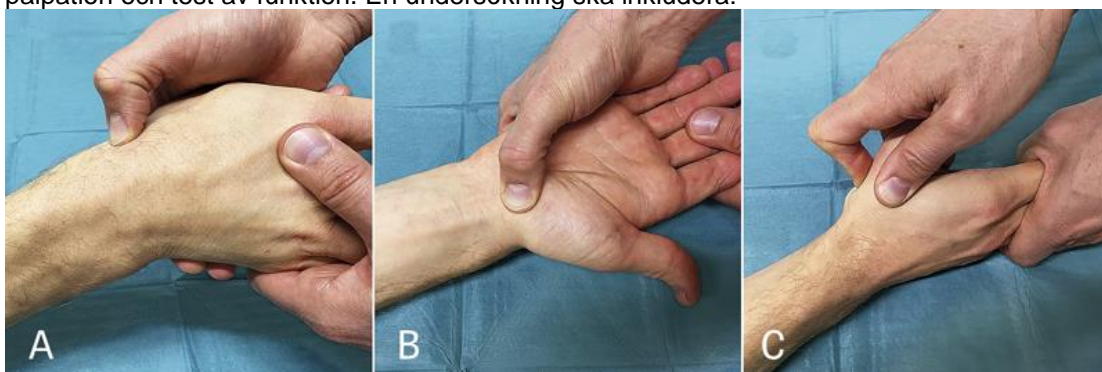


Bild: Läkartidningen. 2019;116:FL9M

- A. Palpation av fossa Tabatière med samtidigt ulnardevierad handled.
- B. Palpation av skafoideums tuberkel, känns enklast i en radialdevierad handled.
- C. Axiell kompression av tummen.

Smärta vid något av dessa test, men ej C ensamt, föranleder vidare utredning.





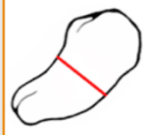





Radiologi

Om anamnes och klinisk undersökning inger misstanke om skafoideumfraktur skall patienten utredas vidare, i första hand med en datortomografi (CBCT/mini-CT). En DT är bättre på att påvisa skafoideumfrakturer och differentialdiagnoser än en slätröntgen och behövs för att klassificera en eventuell fraktur.

Ingen påvisad fraktur

- Immobilisera handleden med en dorsal gipsskena.
- Återbesök efter 1 vecka för klinisk kontroll.
 - Vid negativt status, avgipsa och mobilisera.
 - Vid fortsatt status efter en vecka:
 - Subakut MR inom 2–3 dagar.
 - Om negativ MR, avgipsa och mobilisera.

Frakturklassifikation

AO-klassifikation				
Akut stabil		72-A3		72-A2(0)
				
Extra-artikulära frakturer	72-A2(1)	72-A2(2)	72-A1	72-A2(L)
				
Pseudartros		72-A(D)		Protes nära fraktur
				

Behandling

Distal fraktur

Extraartikulär avulsionsfraktur av tuberkeln (72-A3)

- Kort skafoideumgips 4 veckor.
- Återbesök efter 4 veckor för klinisk kontroll utan röntgen.

Intraartikulär fraktur (in mot STT-leden klassificeras som 72-A2(2))

- Dislokation <1,5mm
 - Skafoideumgips inkluderande MCP-led 6 veckor.
 - Återbesök till gipstekniker för gipsbyte efter 3 veckor.
 - Återbesök med DT till läkare efter 6 veckor.
- Dislokation >1,5mm
 - Överväg osteosyntes (kontakt med handkirurg).

Midjefraktur (72-A2(1+2+L))

Odislocerad ≤ 0,5mm

- Skafoideumgips 6–10 veckor.
- Återbesök till gipstekniker för gipsbyte efter 3 veckor.
- Återbesök med DT till läkare efter 6 veckor.
 - Om läkt – mobilisering.
 - Om rökare, nedsatt compliance, komminut fraktur eller tveksam läkning:
 - Fortsatt gips och nytt återbesök med DT efter totalt 10 veckor.

Dislocerad

- **0,5 -≤ 1,5 mm, enkel fraktur**
 - Skafoideumgips 10 veckor.
 - Återbesök till gipstekniker för gipsbyte efter 3 veckor.

- Återbesök med DT till läkare för klinisk kontroll och gipsbyte efter 6 veckor.
- Återbesök med DT till läkare efter 10 veckor.
- **0,5 -≤ 1,5 mm, komplicerad fraktur.**
 - Om komminut fraktur/radiellt fragment, perilunär skada eller misstanke om instabilitet:
 - Osteosyntes (kontakt med handkirurg).
- **≥ 1,5 mm**
 - Osteosyntes (kontakt med handkirurg).

Proximal fraktur (72-A1)

Odislocerad <0,5mm

- Skafoideumgips 10 veckor.
- Återbesök till gipstekniker för gipsbyte efter 3 veckor.
- Återbesök med DT till läkare för klinisk kontroll och gipsbyte efter 6v.
- Återbesök med DT till läkare efter 10 veckor.

Dislocerad >0,5 mm

- Osteosyntes (kontakt med handkirurg).

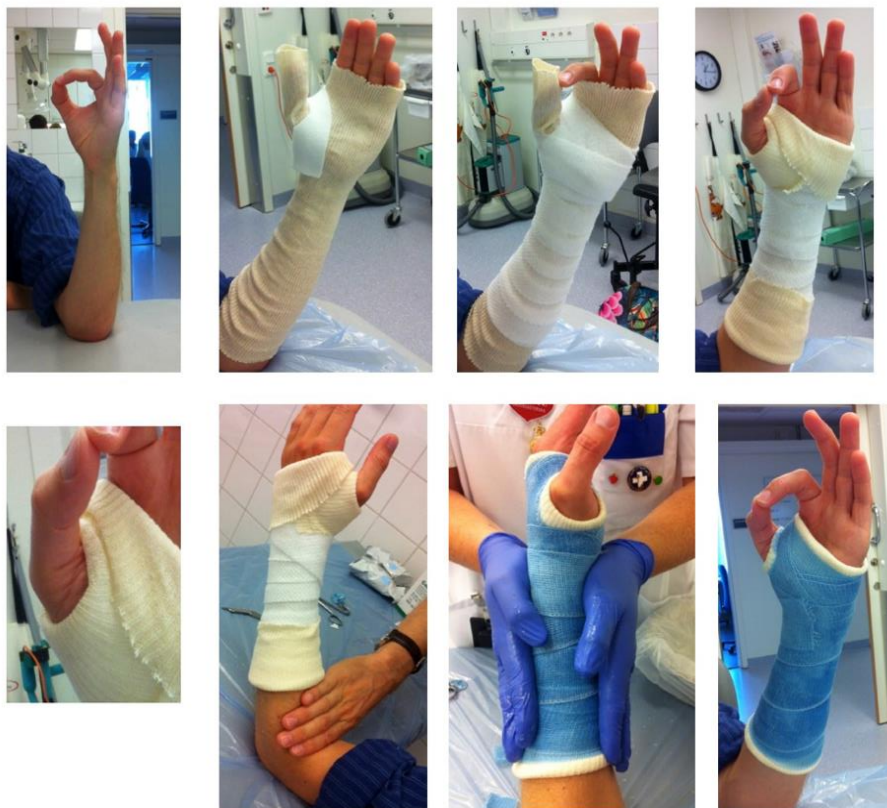Gipsimmobilisering

Gipsets syfte är att immobilisera skafoideum under läkningen och det är därför viktigt att känna till dess normala rörelsemönster. Skafoideum rör sig vid varje rörelse i radio-carpalleden (extension, flexion, radialdeviation, ulnardeviation) varför det är viktigt att gipsen är välsittande och förhindrar dessa rörelser. Vid supination/pronation av underarmen eller vid rörelse i första MCP-leden rör sig skafoideum endast minimalt, varför gipsen inte behöver immobilisera armbågen eller tummen (5). Studier visar att ett cirkulärt gips över handleden med första MCP-leden fri inte ger någon signifikant ökad risk för fördröjd läkning eller pseudoartros (6,7).

- Skafoideumgips: Cirkulärt handledsgips som inkluderar metakarpale I men lämnar metakarpofalangealleden (MCP-leden) fri.
- Skafoideumgips inkluderande MCP-led: Cirkulärt handledsgips som också inkluderar tummens grundfalang men lämnar interfalangealleden (IP-leden) fri. Denna gips används när frakturen är intraartikulär mot STT-leden, dvs leden mellan skafoideum och trapezium/trapezoideum.

RUTIN

Skafoideumfrakturer - Ortopedisk handläggning av skafoideumfrakturer.ORT



Skafoideumgips. Bild: Läkartidningen. 2019;116:FL9M

Återbesök

Vid återbesök bedöms frakturläkning genom en klinisk undersökning i kombination med radiologisk bild. Kvarvarande smärta över frakturområdet ska inge misstanke om fördröjd eller oläkt fraktur eller annan associerande skada.

Skafoideum läker med primär benläkning utan kallusbildning. Läkningens graden bedöms genom att granska trabeklernas struktur och hur stor del av frakturspalten som uppvisar överbroande trabeklar. När man ser trabeklar överbroande 50 % av frakturspalten bedöms frakturen vara mobiliseringsstabil. Detta bedöms lättast med datortomografi med rekonstruktionsbilder i sagittal- och coronarplan (8).

Enkla frakturer läker oftast inom 6 veckor. Om klinisk undersökning vid denna tidpunkt inte framkallar påtaglig smärta och datortomografi visar tillräcklig läkning, behövs inga fler uppföljande kontroller.

Vid utebliven förväntad läkning, men utan synliga komplikationstecken, bör man överväga förlängd gipsbehandling i ytterligare 4 veckor och därefter ny kontroll med datortomografi. Vid tillkommen dislokation eller cystutveckling efter 6 veckor, eller tveksam läkning efter 12–14 veckor, ta kontakt med handkirurg för konsultation och förslag på vidare handläggning.

Vid gipstid längre än 4 veckor utförs lämpligen gipsbyte efter 3 veckor.

Operationsindikation

Vid operationsindikation kontaktas handkirurg för ställningstagande till kirurgisk åtgärd hos handkirurgen enligt rutinen "Indelning av akuta handåkommor mellan VO Ortopedi och VO

Doknr. i Barium	Giltigt fr.o.m	Version
49301	2021-01-14	1

RUTIN

Skafoideumfrakturer - Ortopedisk handläggning av skafoideumfrakturer.ORT

Handkirurgi Sahlgrenska Universitetssjukhuset (SU)".

Arbetsterapi

Efter lång gipsbehandling är stelhet med rörelseinskränkning att förvänta. En remiss till arbetsterapin för hjälp med mobilisering och igångsättning är att rekommendera.

Referenser

1. Frakturregistret S. 2015 [2020-05-04]. Available from: https://sfr.registercentrum.se/statistik/antal-frakturer/p/SJU8_v5PX
2. Clementson M, Thomsen N, Björkman A. Diagnostik och behandling av akuta skafoideumfrakturer. Läkartidningen.2019;116:FL9M.
3. Jørgsholm M, Ossowski D, Thomsen N, Björkman A. Epidemiology of scaphoid fractures and non-unions: A systematic review. Handchir Mikrochir Plast Chir 2020;52:374-381
4. Garala K, Taub NA, Dias JJ. The epidemiology of fractures of the scaphoid: impact of age, gender, deprivation and seasonality. Bone Joint J. 2016;98-B(5):654-9.
5. Kawanishi Y, Oka K, Tanaka H, Sugamoto K, Murase T. In vivo scaphoid motion during thumb and forearm motion in casts for scaphoid fractures. J Hand Surg Am. 2017;42(6):475.e1-7.
6. Buijze GA, Goslings JC, Rhemrev SJ, Weening AA, Van Dijkman B, Doornberg JN, et al; CAST Trial Collaboration. Cast immobilization with and without immobilization of the thumb for nondisplaced an minimally displaced scaphoid waist fractures: a multicenter, randomized, controlled trial. J Hand Surg Am. 2014;39(4):621-7.
7. Clay NR, Dias JJ, Costigan PS, Gregg PJ, Barton NJ. Need the thumb be immobilized in scaphoid fractures? A randomised prospective trial. J Bone Joint Surg Br.1991;73(5):828-32.
8. Singh HP, Forward D, Davis TRC, Dawson JS, Oni JA, Downing ND. Partial union of acute scaphoid fractures. J Hand Surgery. 2005;30(5):440-5.

Rutinen har granskats och reviderats av:

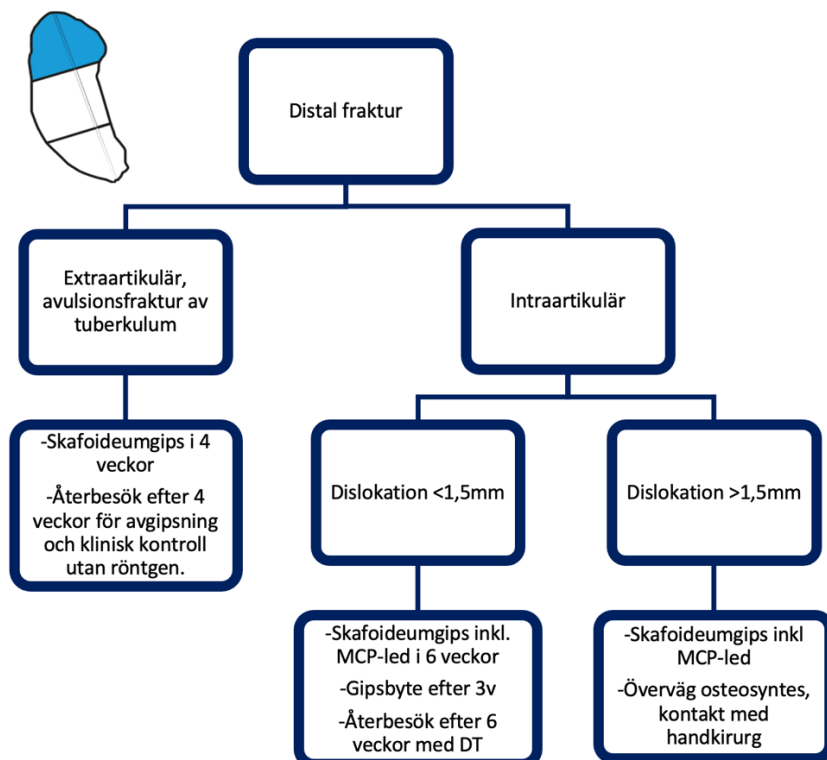
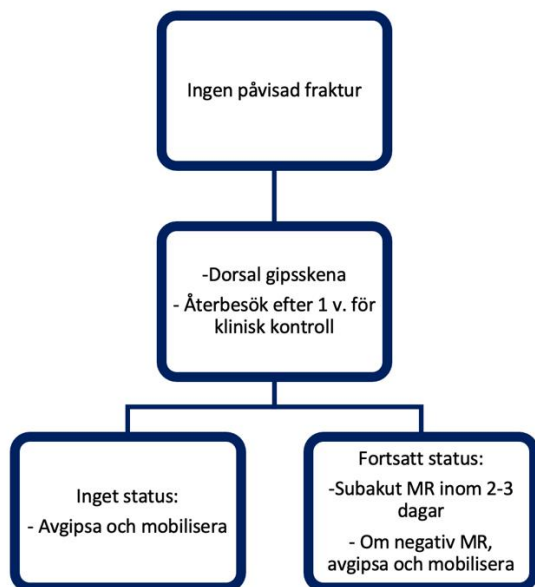
Anders Björkman, Professor, verksamhet Handkirurgi, SU/S

Nektarios Solidakis, Sektionschef, verksamhet Radiologi, SU/M

Peter Axelsson, Sektionschef verksamhet Handkirurgi SU/S

Anna Rubenson, Sektionschef, verksamhet Ortopedi, Trauma, SU/M

Flödesschema



RUTIN

Skafoideumfrakturer - Ortopedisk handläggning av skafoideumfrakturer.ORT

